

République Algérienne démocratique et populaire.

Ministère de la santé.

Faculté de médecine.

Département de chirurgie dentaire.

**Examen du résidanat
Chirurgie dentaire
Le 13 octobre 2008 à Alger**

ResiDentaireTM

Orthopédie Dento-faciale

1. Les os de la base du crâne :

- ✓ Sont des os de membrane.
- ✓ Sont des os de substitution.
- ✓ Dérivent du chondrocrâne.
- ✓ Issus par ossification des bourgeons faciaux.

2. L'os maxillaire supérieur :

- ✓ Croit par remodelage.
- ✓ Croit par maturation suturale.
- ✓ Croit par maturation enchondrale.
- ✓ Est un os de membrane.
- ✓ Est un os de substitution.

3. La synostose d'une suture :

- ✓ Marque la fin de la croissance de celle-ci.
- ✓ Est réversible.
- ✓ Peut être activée par un traitement d'ODF.
- ✓ Peut se faire pendant la vie fœtale.

4. Les fentes labio-palatines sont des affections :

- ✓ Autosomiques.
- ✓ Liées au sexe.
- ✓ Dominantes.
- ✓ Polygéniques.
- ✓ Poly factorielles.

5. La croissance du profil :

- ✓ Commence avant la naissance.
- ✓ Est tardive.
- ✓ Indépendante du traitement d'ODF.
- ✓ Lorsque ortho-frontale, le menton se situe entre l'Izard et le Simon.

6. Une plaque avec des éléments fixes sont utilisés pour :

- ✓ Correction de dystopies isolées.
- ✓ Correction de rotations marginales.
- ✓ Distalisation des canines.
- ✓ Correction d'une prognathie.

7. La forme de la face :

- ✓ S'allonge avec l'âge.
- ✓ S'aplatie avec l'âge.
- ✓ Diffère selon le sexe.
- ✓ Ne change pas avec l'âge.
- ✓ De plus en plus convexe.

8. Un traitement amovible :

- ✓ Réalise un déplacement des couronnes.
- ✓ Réalise un déplacement des racines.
- ✓ Réalise un mouvement de translation.
- ✓ Déplace l'os alvéolaire.

9. La succion de la lèvre inférieure provoque :

- ✓ Une pro-alvéolie supérieure.
- ✓ Une pro-alvéolie inférieure.
- ✓ Une retro-alvéolie supérieure.
- ✓ Une retro-alvéolie inférieure.

10. Une classe II division 2 présente :

- ✓ Une pro-alvéolie supérieure.
- ✓ Une supraclusie antérieure.
- ✓ Une infraclusie postérieure.
- ✓ Un profil convexe.

11. L'Adams est :

- ✓ Un ressort de rétention.
- ✓ Réalisé sur molaires et prémolaires.
- ✓ Réalisé avec du fil 0.6mm.
- ✓ Réalisé avec du fil 0.7mm.
- ✓ Un crochet simple.

12. Le Lip Bumper est indiqué pour :

- ✓ Ancrage des molaires.
- ✓ Une pro-alvéolie supérieure.
- ✓ Une retro-alvéolie inférieure.
- ✓ Hypertonie labiale.

13. Un plan terminal a marche distal est présomptif de :

- ✓ Classe I.
- ✓ Classe II division 1.
- ✓ Classe II division 2.
- ✓ Classe III.

14. Le torque est :

- ✓ Une flexion.
- ✓ Une torsion.
- ✓ Une déformation de 2^{ème} ordre.
- ✓ Une déformation de 3^{ème} ordre.
- ✓ Une inclinaison.

15. Le Box Loop est :

- ✓ Une boucle verticale.
- ✓ Une boucle horizontale.
- ✓ Une boucle mixte.
- ✓ Réalise un torque.

16. Un déplacement dentaire vertical est réalisé avec :

- ✓ Une boucle verticale.
- ✓ Une boucle horizontale.
- ✓ Un transpalatin.
- ✓ Des élastiques verticaux.

17. Une infraalvéolie antérieure présente :

- ✓ Un over bite augmenté.
- ✓ Un angle FMA normal.
- ✓ Une rotation antérieure de la mandibule.
- ✓ Une béance inter-incisive.
- ✓ Un profil concave.

18. Des incisives en éventail signent :

- ✓ Une mésialisation des molaires.
- ✓ Une pro-alvéolie supérieure.
- ✓ Une DDM par macrodontie relative.
- ✓ Une DDM par microdontie relative.
- ✓ Une dolichognathie maxillaire.

19. La croissance remodelante :

- ✓ Suit la croissance suturale.
- ✓ Commence pendant VIU.
- ✓ Déforme les os.
- ✓ Se fait par apposition-résorption.

20. La place disponible correspond à :

- ✓ Somme des diamètres des dix dents antérieures.
- ✓ Somme des diamètres des quatorze dents antérieures.
- ✓ L'arc incisif

Parodontologie

1. Le parodonte de l'enfant est caractérisé par :

- ❖ Un tissu conjonctif richement vascularisé.
- ❖ Un os alvéolaire élastique.
- ❖ Une hypercémentose.
- ❖ Son épaisseur.
- ❖ Sa fragilité.

2. Le tissu conjonctif de la furcation est :

- ❖ Lâche.
- ❖ Fragile.
- ❖ Les fibres sont beaucoup plus cémento-cémentaires plutôt que cémento-osseuses.
- ❖ Dense.

3. Dans la classification des furcation, la classe I de Glickman présente :

- ❖ Des signes uniquement cliniques.
- ❖ Des signes uniquement radiologiques.
- ❖ Une atteinte du seul ligament.
- ❖ Une atteinte partielle du ligament et de l'os.

4. Indication de l'amputation radiculaire :

- ❖ Support osseux insuffisant.
- ❖ Furcation apicale.
- ❖ Lyse osseuse verticale de la racine concernée.
- ❖ Fracture radiculaire.
- ❖ Impossibilité d'obturation de la racine concernée.

5. Lors de l'éruption, il ya fusion de l'épithélium buccal :

- ❖ La couche superficielle de l'organe adamantin réduit.
- ❖ La couche profonde de l'organe adamantin réduit.
- ❖ L'épithélium sulculaire.
- ❖ L'épithélium jonctionnel.

6. L'origine du ligament alvéolo-dentaire :

- ❖ Couche interne du follicule dentaire.
- ❖ Couche moyenne du follicule dentaire.
- ❖ Couche externe du follicule dentaire.
- ❖ Tissu mésenchymateux.

7. La sécrétion salivaire est sous la dépendance :

- ❖ Des ganglions.
- ❖ Des glandes sudoripares.
- ❖ Des glandes lacrymales.
- ❖ Endogènes.
- ❖ Hypophysaires.

8. Le tartre sous gingival :

- ❖ Est aussi appelé tartre sérique.
- ❖ Est aussi appelé tartre salivaire.
- ❖ Est du au fluide gingival.
- ❖ Est plus difficile à éliminer.

9. La pseudo-récession est :

- ❖ Une dénudation radulaire.
- ❖ Attache conjonctive apicale.
- ❖ Destruction osseuse.
- ❖ Migration du rebord gingival en direction apicale.

10. L'abcès parodontal présente :

- ❖ Des signes radiologiques.
- ❖ Des douleurs.
- ❖ Du pus.
- ❖ Une mobilité dentaire.
- ❖ Une hypertrophie gingivale.

11. Le syndrome du septum :

- ❖ Présente des douleurs localisées.
- ❖ Présente des douleurs intermittentes.
- ❖ Concerne la région interarticulaire.
- ❖ Gingivite ou desmodontite.

12. La lésion alimentaire de la GUNA est une :

- ❖ Ulcération.
- ❖ Vésicule.
- ❖ Bulle.
- ❖ Gangrène.

13. La chirurgie parodontale est contre indiquée chez :

- ❖ Tous les malades à risque.
- ❖ L'enfant.
- ❖ Un leucémique.
- ❖ Un diabétique.

* Elle est contre indiquée chez les patients avec une hygiène bucco-dentaire déficiente

14. Le déplacement discal réductible est caractérisé par :

- ❖ Un disque anormalement en avant en ouverture buccale.
- ❖ Un disque luxé en avant en ouverture buccale.
- ❖ Disque en arrière en occlusion.
- ❖ Disque en avant en occlusion.

15. Le SADAM :

- ❖ Se manifeste par des bruit articulaires.
- ❖ Est bilatéral.
- ❖ Présente des mouvements condyliens asynchrones.
- ❖ Présente des mouvements condyliens synchrones.
- ❖ Se manifeste par des douleurs au début de l'ouverture buccale.

16. Dans l'inflammation gingivale chronique :

- ❖ L'érythème est bleuté.
- ❖ L'érythème est rouge vif.
- ❖ Il ya prédominance des phénomènes vasculaires.
- ❖ Il ya prédominance des phénomènes cellulaires.
- ❖ La douleur est moindre.

17. L'os est constitué de :

- ❖ Hydroxy-apatite.
- ❖ Carboxy-apatite.
- ❖ Cyanure de magnésium.
- ❖ Fluore.

18. L'ostéoclasie est du a l'activité des :

- ❖ Ostéoblastes.
- ❖ Ostéocytes.
- ❖ Ostéophytes.
- ❖ Ostéoclastes.
- ❖ Ostéoplastes.

19. Le phénomène de l'ostéoclasie :

- ❖ Est périphérique.
- ❖ Commence par la partie organique puis minérale.
- ❖ Commence par la partie minérale puis organique.
- ❖ Est une ostéo-condensation.

20. .

- ❖ .
- ❖ .
- ❖ .

Prothèse

1. L'esthétique en prothèse totale est lié a :

- La position de la lèvre supérieure et de l'encoche sous nasale de profil.
- La détermination de la DV.
- La détermination de l'ELI.
- La position de la lèvre inférieure par rapport au bord libre des incisive sup.

2. L'équilibration latérale en PAT doit aboutir a :

- Un contact du coté travaillant seulement.
- Un contact du coté non travaillant seulement.
- Un contact des deux cotés.
-

3. Lors de l'essai fonctionnel en PAT :

- L'émission du FE et VE met en contact la lèvre inférieure et bord libre des incisives sup.
- Il ya contact des dents lors de la phonation.
- Il ya désocclusion totale lors de la phonation.
-

4. Une travée d'un bridge doit :

- Etre rigide lors de l'application des forces axiales.
- Etre flexibles lors de l'application de forces horizontales.
- Supportée au maximum par les ancrages.
- Supportée au minimum par les ancrages.

5. Lors de la mise en moufle :

- Humidité sollicitée.
- Moufles secs.
- Bourrage avec une résine au stade plastique.
- Bourrage avec une résine saturée.

6. L'hystérèse est :

- Rétraction d'un matériau par perte d'eau.
- Augmentation du volume d'un matériau par absorption d'eau.
- Propriété plastique d'un matériau.
- Transformation d'un hydrocolloïde réversible de l'état gel a l'état de sol.
- Phénomène contraire de la synérèse.

7. La réalisation d'une CIV sur une dent courte nécessite :

- D'augmenter le parallélisme des parois.
- De diminuer le parallélisme des parois.
- D'augmenter la convergence des parois.
- D'accentuer l'anatomie cuspidienne.
- D'atténuer l'anatomie cuspidienne.

8. La coïncidence entre RC et ICM se réalise lorsque :

- Il ya trouble de l'ATM.
- Perte de la DV.
- Absence de trouble de l'ATM.
- Absence de calage postérieur.

9. L'axe d'insertion d'une restauration pleurale tient compte de l'axe :

- De la dent vivante.
- De la dent mortifiée.
- De la plus petite dent.
- De la plus grosse dent.

10. Un ciment de scellement doit :

- Avoir une réaction exothermique.
- Etre résistant à l'écrasement.
- Etre cario-protecteur.
- Etre visqueux.

11. L'EBA :

- A base de ZOE.
- A base de CVI.
- Ciment définitif.
- Ciment temporaire.

12. Rôle des porosités des revêtements compensateurs :

- Compenser l'extension du métal.
- Stocker des gouttelettes d'eau nécessaire au refroidissement du métal lors de la coulée.
- Permettre l'échappement des bulles d'air lors de la coulée.
- Faciliter le retrait de la pièce après refroidissement.

13. Modification dimensionnelle des élastomères après prise d'empreinte se fait :

- Perte d'eau.
- Par rétraction.
- Immédiatement.
- Après 20mn.

14. Le fluage de la cire est du a :

- L'humidité.
- La température et la pression.
- .
- .

15. L'ICM centrée correcte :

- Est la coïncidence entre RC et ICM.
- Est la coïncidence entre ICM et guide incisif correcte.
- Ne tient pas compte du guide incisif.
- Tient compte des dents postérieures.

16. La prothèse immédiate :

- Est indiquée chez le jeune.
- Est transitoire.
- Limite la résorption.
- Remplace des restaurations anciennes.

17. Cire d'occlusion de transfert :

- Permet de positionner le maxillaire.
- Permet de positionner la mandibulaire.
- Permet de positionner les deux maxillaire a la fois sur articulaire.
- Est réalisée en bouche.
- Est réaliser au laboratoire.

18. Le tenon Richemond :

- Occupe toute la racine.
- Occupe 2/3 de la racine.
- Participe à la rétention de la prothèse.
- Doit être perpendiculaire a la chape métallique.

19. Lors de la taille d'une dent vivante sous irrigation abondante, la récupération de la pulpe se fait :

- Immédiatement.
- Après 15mn.
- Après une semaine.
- Après un mois.

20. Le voile du palais :

- La PAT exploite la partie musculaire.
- La PAT ne doit pas empiéter sur la partie membraneuse.
- Lorsque il continue le palais dur est favorable.
- Lorsque oblique moyennement favorable.

Pathologie bucco-dentaire

1. Le traitement de l'épulis :

- Symptomatique.
- Etiologique.
- Parodontal.
- Médical.
- Chirurgical.

2. Le diagnostic différentiel d'une tumeur à cellule géante :

- Chérubisme.
- Maladie de Paget.
- Neurofibromatose de van Recklinghausen.
- Ostéosarcome.

3. Le cylindrome du palais se manifeste par :

- Des douleurs.
- Une lyse osseuse.
- Une mobilité dentaire.
- Une ulcération.

4. Les manifestations buccales du SIDA sont :

- Ulcération.
- Herpès.
- Ostéite.
- Maladie parodontale.
- Douleurs.

5. La transmission du SIDA se fait par :

- Sang.
- Sperme.
- Salive.
- Urine.
- Lait maternel.

6. Le vasoconstricteur n'est pas contre indiqué dans une des maladies suivantes :

- Hypertension artérielle.
- Diabète.
- Cardiopathie.
- Hyperthyroïdie.
- Glaucome-glaucome.

7. Anesthésie loco-régionale :

- Au niveau de l'épine de Spix.
- Para apicale.
- Au niveau du trou mentonnier.
- Intra-ligamentaire.
- Au niveau du trou palatin postérieur.

8. L'adénopathie est retrouvée dans :

- Péri-coronarite de la DDS inf.
- Pulpite aiguë.
- Stomatite.
- Phlegmon des amygdales.
- Kyste radiculo-dentaire.

9. Le traitement d'urgence d'une cellulite séreuse :

- ATA.
- ATI et ATB.
- Drainage de la collection purulente.
- Traitement ou extraction de la dent causale.

10. La maladie de Willbrandt est :

- Autosomique dominante.
- Liée au sexe.
- Touche juste les garçons.
- Présente un TS allongé.
- Présente un TCK allongé.

11. Critères de choix d'un antibiotique :

- Diffusion tissulaire.
- Toxicité.
- Spectre d'action.
- Mode d'action.
- Concentration sérique.

12. Une tumeur T1 de la langue mobile présente :

- Une dysphagie.
- Une ulcération indurée.
- Une ADP.
- Une difficulté de protraction.
- Un trismus.

13. L'ostéo-périostite présente :

- Une condensation centrale.
- Une condensation périphérique.

- Une lyse osseuse.
- Une tuméfaction osseuse.
- Une tuméfaction muqueuse.

14. Le bruit articulaire :

- Signe une dysfonction.
- Du a l'affrontement des surfaces articulaires.
- Du a une luxation discale.
- S'accompagne de douleurs.

15. Les clichés radiographiques avec préparation sont :

- Un Blondeau.
- Un panoramique.
- Une scintigraphie.
- Une rétro-alvéolaire.
- Une sialographie.

16. Rôle du chirurgien dentiste a l'égard des EPC :

- Dépister.
- Traiter.
- Déclarer.
- Surveiller.

17. La sensibilité des ATM est sous contrôle du :

- V.
- VII.
- IX.
- Système nerveux sympathique.
- Système nerveux para-sympathique.

18. Les muscles tenseurs du voile du palais sont :

- Staphylo-raphin interne.
- Staphylo-raphin externe.
- Amygdalo-staphylin.
- Pharyngo-staphylin.

19. L'artère laryngée postérieure dérive de :

- La crosse de l'aorte.
- Tronc artériel brachio-céphalique.
- Artère carotide externe.
- Artère thyroïdienne inférieure.
- Artère carotide interne.

20. L'innervation sensorielle de la glande sous maxillaire est assurée par :

- Le nerf facial.
- Le nerf lingual.
- Le nerf glosso-pharyngien.
- Le nerf grand hypo-glosse.

Janet

QCM - QCM

STOMATOLOGIE

1. Parmi les variétés suivantes de fractures du condyle mandibulaire, quelle (s) est (ou sont) celle (s) qui est (ou sont) articulaire (s) ?

1. - Fracture capitale.
2. - Fracture sous-condylienne basse avec déplacement supérieur à 60° du fragment supérieur.
3. - Fracture sous-condylienne haute.
4. - Fracture sous-condylienne basse sans luxation.

Répondre :

- A. - Si 1, 2, 3 sont vraies.
- B. - Si 1 et 3 sont vraies.
- C. - Si 2 et 4 sont vraies.
- D. - Si 4 est seule vraie.
- E. - Si toutes sont vraies.

R.

FM Les Nouvelles Questions 84

2. Parmi les pathologies suivantes, quelle (s) est (ou sont) celle (s) qui complique (nt) fréquemment une fracture du condyle mandibulaire non traitée chez l'enfant ?

1. - Micro-rétromandibulie
2. - Ostéite.
3. - Ankylose temporo-mandibulaire.
4. - Enophtalmie.

Répondre :

- A. - Si 1, 2 et 3 sont vraies.
- B. - Si 1 et 3 sont vraies.
- C. - Si 2 et 4 sont vraies.
- D. - Si 4 seule est vraie.
- E. - Si toutes sont vraies.

R.

FM Les Nouvelles Questions 84

3. Parmi les éléments cliniques suivants, quels sont ceux qui peuvent faire suspecter une fracture du condyle mandibulaire :

- A. - Hypoesthésie labio-mentonnaire.
- B. - Épistaxis.
- C. - Plaque du menton.
- D. - Latérodéviation en ouverture forcée.
- E. - Une surdité brusque.

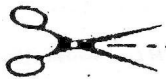R.

FM Les Nouvelles Questions 84

4. (26.2.01.1)

R. : B.

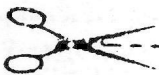
Commentaires : Les causes dentaires sont la cause d'ostéite la plus fréquente : il peut s'agir, soit d'une fracture dont le trait a lésé un apex dentaire et qui est passée inaperçue, soit d'un trait intéressant une dent mortifiée déclenchant un accident de « réchauffement ». Le matériel d'ostéosynthèse est souvent en cause : rarement les fils d'acier, mais surtout les plaques dont la mode actuelle tend à augmenter inconsiderément les indications.



5. (26.2.01.1)

R. : C.

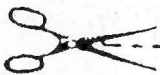
Commentaires : La durée habituelle du blocage est de 6 semaines. Il est formellement contre-indiqué dans les fractures articulaires du condyle mandibulaire.



6. (26.2.01.1)

R. : D.

Commentaires : Seuls des clichés endobuccaux rétro-alvéolaires peuvent préciser l'extension du trait de fracture à des apex dentaires. Le cliché panoramique est un simple cliché de débrouillage. Les autres clichés sont rarement faits et de toute façon, précisent mal l'extension à l'apex dentaire.



7. (26.2.01.2)

R. : D.

Commentaires : Dans ce type de disjonction du massif facial, le trait de fracture est bas situé. Les propositions 1-2 concernent surtout les disjonctions crânio-faciales.

8.

Parmi les dents suivantes, quelle (s) est (ou sont) celle (s) pouvant être une séquelle d'une disjonction du massif facial non ou mal traitée ?

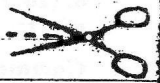- 1. - Rhinorrhée avec anosmie.
- 2. - Cécité.
- 3. - Enfoncement du sommet de la pyramide nasale avec obstruction.
- 4. - Obstruction des voies lacrymales.

Répondre :

- A. - Si 1, 2, 3 sont vraies.
- B. - Si 1 et 3 sont vraies.
- C. - Si 2 et 4 sont vraies.
- D. - Si 4 est seule vraie.
- E. - Si toutes sont vraies.

R.

VM. Les Nouvelles Questions 84



9.

Parmi les lésions traumatiques ou infectieuses suivantes, indiquer celle (s) pouvant être à l'origine d'un trismus :

- 1. - Arthrite temporo-mandibulaire.
- 2. - Infections dentaires.
- 3. - Fracture du massif maxillo-malaire.
- 4. - Luxation temporo-mandibulaire.

Répondre :

- A. - Si 1, 2, 3 sont vraies.
- B. - Si 1 et 3 sont vraies.
- C. - Si 2 et 4 sont vraies.
- D. - Si 4 est seule vraie.
- E. - Si toutes sont vraies.

R.

VM. Les Nouvelles Questions 84



10.

Parmi les éléments cliniques suivants, quel (s) est (ou sont) celui (ou ceux) permettant de suspecter une mortification pulpaire ?

- 1. - Non réponse aux tests de vitalité pulpaire.
- 2. - Dent mobile et douloureuse.
- 3. - Couleur terne et foncée de la couronne de la dent.
- 4. - Enfoncement de la dent dans la gencive.

Répondre :

- A. - Si 1, 2 et 3 sont vraies.
- B. - Si 1 et 3 sont vraies.
- C. - Si 2 et 4 sont vraies.
- D. - Si 4 seule est vraie.
- E. - Si toutes sont vraies.

R.

VM. Les Nouvelles Questions 84

30

10 Questions - 10 Réponses

10 QUESTIONS

1. Chez un enfant de 9 ans, l'absence de la canine définitive sur l'arcade doit entraîner la prise de la mesure suivante :

A vérification radiologique de la présence du germe définitif

B vérification de l'absence d'un kyste péri-coronaire

C consultation rapide d'un spécialiste en orthodontie.

D ne rien faire

2. Une dysharmonie dento-maxillaire ne peut entraîner l'une des complications suivantes, laquelle ?

A une parodontopathie

B des inclusions dentaires

C des caries dentaires

D un dysfonctionnement des articulations temporo-mandibulaires

3. Les dents les plus fréquemment incluses sont :

A les incisives centrales

B les prémolaires

C les canines de lait

D les dents de sagesse inférieures

E les canines inférieures permanentes

4. Quel (s) est (sont) le(s) signe(s) d'une cellulite péri-mandibulaire d'origine dentaire refroidie par antibiotiques ?

A fistulisation cutanée

B une gingivite

C trismus prolongé

D parodontite subaigue

E récédive

5. Les traumatismes de l'organe dentaire :

A atteignent le plus souvent les incisives supérieures

B sont favorisés par l'existence d'une proalvéolie

C les luxations dentaires sont favorisées par l'existence d'une parodontolyse

D les dents mortifiées sont plus fragiles que les dents vivantes

E les fractures coronaires des incisives lactéales sont fréquentes vers l'âge de 4-5 ans.

6. La survenue d'une parodontopathie est favorisée par :

A certaines carences vitaminiques

B le tabac

C les malpositions dentaires

D les troubles de la sécrétion salivaire

E le tartre

7. Concernant les traumatismes des dents lactéales, il est exact que :

A l'impaction d'une incisive supérieure lactéale peut entraîner une dysplasie du germe de la dent définitive

B une lésion du sac péri-coronaire de la dent définitive peut entraîner l'absence de celle-ci

C en cas de réimplantation après luxation totale d'une incisive lactéale, le traitement canalair est indispensable.

D en cas de luxation d'une incisive supérieure lactéale vers l'âge de 4 ans la réimplantation est indispensable.

E en cas d'impaction totale d'une dent lactéale son repositionnement sur l'arcade est indispensable

8. La douleur de la monoarthrite aigüe (ou desmodontite) :

A est permanente

B est exacerbée par la mastication

C est très intense

D est strictement localisée à la dent

E est retrouvée à la percussion transversale

9. A propos de la luxation dentaire, il est exact que :

A la réimplantation concerne surtout les dents permanentes

B peut entraîner une augmentation de la hauteur d'occlusion

C peut entraîner l'apparition d'un diastème interdentaire

D peut entraîner l'apparition d'une épulis

E peut entraîner l'apparition d'une otalgie

10. Parmi les signes suivants, lesquels témoignent d'une alvéolyse lors d'une parodontopathie ?

A une disparition du septum interdentaire

B une augmentation de hauteur des alvéoles

C une modification de la coloration des dents

D l'apparition de poches parodontales

E anesthésie labio-mentonnière

10 RÉPONSES P. 63

10 QUESTIONS = 10 REPONSES
10 QUESTIONS !

1) Parmi les propositions suivantes concernant les monoarthrites apicales dentaires, lesquelles sont vraies?

- A) elles surviennent toujours sur une dent mortifiée
- B) elles peuvent être révélatrices d'une mortification
- C) l'exploration radiologique peut montrer une image claire périapicale
- D) lors de manifestations aiguës, l'extraction de la dent causales est indispensable
- E) elles peuvent se voir en l'absence de caries

2) A quel âge débute la minéralisation des incisives lactéales ?

- A) au premier mois de la vie intra-utérine
- B) au troisième mois de la vie intra-utérine
- C) au huitième mois de la vie intra-utérine
- D) à la naissance
- E) à partir du troisième mois

3) Quel est le point de départ d'un kyste coronodentaire ?

- A) des reliquats embryonnaires d'origine dentaire
- B) l'évolution d'un granulome apical
- C) l'évolution d'un kyste apical
- D) le sac de la couronne d'une dent incluse
- E) une ectopie de la muqueuse gingivale

4) Quelle radiographie pratiquer pour explorer une incisive inférieure mobile après un traumatisme ?

- A) orthopantomographie
- B) mordû à 90 degrés
- C) maxillaire défilé
- D) rétroalvéolaire
- E) téléradiographie

5) Parmi les clichés radiologiques suivants, quel est le plus fiable pour mettre en évidence une fracture d'un apex dentaire ?

- A) panoramique de l'arc mandibulaire
- B) incidence de maxillaire défilé
- C) incidence transorbitaire
- D) endobuccal rétroalvéolaire
- E) de face basse de l'arc mandibulaire

6) Parmi les affections suivantes, une seule constitue une indication chirurgicale (ostéotomie), laquelle ?

- A) la prognathie mandibulaire chez l'enfant
- B) la prognathie mandibulaire chez l'adulte
- C) la dysharmonie dento-maxillaire
- D) l'agenésie dentaire
- E) la persistance d'une déglutition de type infantile à l'âge de 20 ans

7) A l'exception des dents de sagesse, quelles sont les dents définitives le plus souvent incluses ?

- A) les incisives supérieures
- B) les incisives inférieures
- C) les canines supérieures
- D) les canines inférieures
- E) les prémolaires

8) Lorsqu'un enfant perd sa première incisive de lait vers l'âge de 7 ans, elle n'a pratiquement pas de racine. Pourquoi ?

- A) les racines des dents de lait sont lysées par la poussée des couronnes des dents définitives correspondantes
- B) les racines des dents de lait sont progressivement lysées par des processus métaboliques enzymatiques
- C) les dents de lait n'ont pas de racine
- D) la racine reste en place dans l'os alvéolaire
- E) aucune des propositions citées ci-dessus n'est exacte

9) A propos de la dysharmonie dento-maxillaire, toutes les propositions suivantes sont justes sauf une, laquelle ?

- A) elle peut être suspectée devant l'absence de diastème en denture lactéale
- B) elle possède une composante héréditaire
- C) elle s'accompagne souvent d'une macrodontie
- D) elle peut être traitée par l'orthopédie dento-faciale
- E) elle est le plus souvent due à la persistance d'une déglutition de type infantile.

10) Le dépôt de tartre est la conséquence de :

- A) taux trop élevé de calcium dans l'eau
- B) hygiène de la bouche insuffisante
- C) mastication insuffisante
- D) taux de calcium élevé dans la nourriture
- E) taux surabondant d'hydrates de carbone dans la nourriture.

Réponses p. 72

Pathologie bucco-dentaire

1* Parmi les précautions suivantes, quelles sont celles qu'il faut prendre avant d'entreprendre une radiothérapie bucco-cervico-faciale ?

- A. Extraction de toutes les dents restant en bouche.
- B. Mise en état de la denture
- C. Confection de gouttière fluorées
- D. Antibiothérapie.
- E. Corriger la malposition dentaire.

2* Le trismus se caractérise par une contracture des muscles masticateurs. Parmi les muscles suivants, lesquels ont pour fonction d'élever la mandibule ?

- A. Muscle temporal.
- B. " stylo-hyoïdien
- C. " masseter.
- D. " pterygoidien interne
- E. " buccinateur.

3* Devant un tableau de Phlegmon perimandibulaire d'origine dentaire, quel signe parmi les suivants est un facteur de particulière gravité ?

- A. Douleur continue.
- B. Trismus
- C. Dysphagie.
- D. Crepitation neigeuse sous-cutané.
- E. Température supérieure à 38 degrés.

4* La douleur de Pulpite est :

- A. Spontanée
- B. Calmée par le froid.
- C. Exacerbée par le chaud.

5* Le premier examen radiographique est le meilleur à demander devant une suspicion clinique de lithiase sous maxillaire est :

- A- Une sialographie.
- B- Un panoramique.
- C- Deux occlusaux : un antérieur et un postérieur.
- D- Un profil strict.
- E- Un maxillaire défilé.

6* Dans quel type de fracture parmi les suivantes le trait passe dans la fente sphéno-maxillaire ?

- A- Le fort III
- B- Le fort II.
- C- Le fort I.
- D- Disjonction inter maxillaire
- E- Disjonction maxillo-malaire

7* La fracture isolée de l'arcade zygomatique est caractérisée par :

- A- Enfoncement de la pommette.
- B- Limitation de l'ouverture buccale.
- C- Anesthésie du nerf sous-orbitaire
- D- Dépression pré-auriculaire
- E- Hématome sous-conjonctival.

8* Le parodonte ou tissu de soutien est constitué par les éléments suivants. Lesquels ?

- A- Cément.
- B- Desmodonte.
- C- Os basilaire.
- D- Fibromuqueuse gingivale.
- E- Ligament alvéolo-dentaire.

17* Une fracture condylienne négligée chez un enfant de 6 ans peut entraîner quelles complications ?

A - Une ankylose temporo-mandibulaire

B - Un trouble de croissance mandibulaire

C - Un retard d'éruption dentaire

D - Une luxation temporo-mandibulaire récidivante.

E - Une difficulté à la mastication.

18* Les complications des fractures maxillaire supérieures maltraités ou passés inaperçues comprennent ?

A - Pseudoarthrose

B - Recul avec abaissement du maxillaire.

C - Déviance antérieure.

D - Asymétrie faciale.

E - Trouble de l'articulé dentaire

19* Le carcinome de la lèvre inférieure présente bien des particularités vis à vis de l'ensemble des carcinomes à localisation buccale. Une des cinq propositions suivantes est incorrecte. Laquelle ?

A - Le plus souvent, il siège sur le vermillon (partie exposée de la lèvre rouge).

B - Son aspect est souvent cratéru

C - Il survient fréquemment sur une lésion préexistante

D - Il s'accompagne assez rarement d'une dissémination lymphatique

E - Son pronostic après traitement est identique à stade TNM égal à celui des autres localisations buccales.

20* Chez un traumatisé facial récent parmi les signes d'examen clinique qui suivent quel est celui d'une fracture du malaire ?

A - Effacement du relief de la pommette

B - Décalage de la jonction frontomalaire

C - Limitation de l'ouverture buccale.

D - Anesthésie de l'aile du nez et de l'hémilèvre inférieure

E - Marche 'd'escalier' palpable sur le rebord orbitaire inférieur

21* Parmi les propositions suivantes concernant le muget buccal, une seule est fautive, laquelle ?

A - Il survient volontier après traitement antibiotique à large spectre.

B - Il se manifeste cliniquement par des tâches blanches adhérentes à la face interne des joues.

C - Il constitue une lésion pré-cancéreuse.

D - Il s'accompagne volontier de mycoses digestives.

E - Il est amélioré par les bains de bouche à l'eau bicarbonatée.

22* Une proalvéolie supérieure chez un enfant de 8 ans peut être :

- A - La conséquence de la persistance d'une déglutition primaire
- B - La conséquence d'une hypotonie de la lèvre supérieure
- C - Elle peut se voir en cas de macroglossie
- D - Elle peut être la conséquence d'un tic de succion du pouce
- E - Elle expose au traumatisme des incisives lors d'un accident

23* Quelle est la localisation d'un carcinome épidermoïde endo-buccal qui entraîne le plus volontiers un trismus ?

- A - Plancher buccal.
- B - Langue mobile.
- C - Trigone rétro-molaire
- D - Gencive
- E - Lèvre.

24* Le lichen buccal :

- A - Est une kératose.
- B - Est une lésion pré-cancéreuse.
- C - Nécessite une exérèse chirurgicale
- D - Ne survient pas dans un contexte alcool-tabagique.
- E - Est une lésion chronique

25* Parmi les propositions suivantes concernant les mono-arthrites apicales dentaires, lesquelles sont vraies ?

- A - Elles surviennent toujours sur une dent mal soignée
- B - Elles peuvent être révélatrices d'une nécrose pulpaire
- C - L'image radiologique peut montrer une image claire péri-apicale
- D - Lors de manifestations aiguës, l'extraction de la dent causale est indispensable.
- E - Elles peuvent se voir en l'absence de caries

26* Quels sont les signes qui orientent sans ambiguïté vers le diagnostic de lithiase sous-maillaire ?

- A. Tumefaction sous angulo-mandibulaire
- B. Écoulement purulent à l'entrée du canal de Wharton
- C. Tumefaction simple ou douleur survenant à l'occasion d'un repas.
- D. Tumefaction inflammatoire unilatérale du plancher de la bouche.
- E. Après sialographie, image de refoulement des canaux intraglandulaires.

27* L'un ou plusieurs des éléments suivants peuvent être notés lors d'une sous-maillite aiguë lithiasique, lesquels ?

- A. Présence de pus à l'ostium de Wharton
- B. ATCD de douleurs au moment des repas
- C. Visualisation
- D. Otagies.
- E. Tumefaction pelvi-buccal faisant corps avec la table interne de la mandibule.

28* La luxation antérieure de l'articulation temporo-mandibulaire présente tous les éléments suivants, sauf un, lequel ?

- A. S'accompagne toujours d'une fracture condylienne.
- B. Se réduit par la manœuvre de Nelaton.
- C. Se traduit par une fermeture buccale impossible.
- D. N'est pas toujours traumatique
- E. Peut récidiver.

29* Dans le syndrome algo-dysfonctionnel masticatoire (S.A.D.A.M) n'existe (n'existent) pas :

- A. Douleur.
- B. Luxation bloquée.
- C. Craquement.
- D. Ressaut

30* Quel est le plus grand risque immédiat d'une fracture complexe de l'étage moyen de la face intéressant le massif ethmoïdo-nasal ?

A - Contusion du nerf optique

B - Diplopie .

C - Meningite .

D - Dystopie centrale .

E - Ankylose de l'articulation temporo-mandibulaire .

31* Quelles sont les complications éventuelles d'une fracture unilatérale du condyle mandibulaire chez l'enfant ?

A - Asymétrie faciale .

B - Limitation de l'ouverture buccale .

C - Ankylose temporo-mandibulaire

D - Enophtalmie

E - Diplopie

32* Le syndrome de dysfonctionnement de l'articulation temporo-mandibulaire .

A - Touche essentiellement le sexe féminin .

B - Requiert essentiellement un traitement chirurgical

C - A toujours une traduction ~~en~~ radiologique sous forme d'anomalie des surfaces osseuses articulaires .

D - S'accompagne souvent d'une pathologie méniscale .

E - Fait systématiquement suite à un traumatisme

33* Les incidences radiologiques les plus fréquemment employées pour le diagnostic des sinusites maxillaires d'origine dentaire ?

A - Incidence rétro-bregmatique .

B - Orthopantomographie

C - Maxillaire défilé .

D - Incidence de Bonneau (cliché occlusal postérieur)

E - Blondeau .

34 - Les manifestations mécaniques de la lithiase sous-maxillaire

- A - Inaugure parfois le tableau clinique.
- B - Sont rythmées par les repas.
- C - Se traduisent par un gonflement de la loge. (hernie)
- D - Peuvent s'accompagner de douleur. (colique)
- E - Peuvent précéder des manifestations inflammatoires

35. A propos de la luxation dentaire, il est exact que :

- A - La reimplantation concerne surtout les dents définitives.
- B - Il faut vérifier par un cliché alvéolaire l'absence de fracture de l'apex.
- C - Le risque de rhizolyse est une limite pour le succès de la méthode
- E - La luxation des incisives inférieures est plus fréquente que celles des supérieures.

36 - Parmi ~~les~~ ces signes, lesquels témoignent d'une alvéolyse lors d'une parodontopathie ?

- A - Disparition du septum interdentaire
- B - Augmentation de la hauteur des alvéoles
- C - ~~Le risque~~ Apparition d'un diastème interdentaire
- D - Mobilité dentaire
- E - Apparition de poches parodontales

37 - Devant un tableau clinique évoquant une lithiase sous-maxillaire vous prescrivez d'emblée :

- A - Un cliché panoramique
- B - " " occlusal antérieur
- C - " " occlusal postérieur - latéralisé du côté atteint
- D - Une sialographie.
- E - Une incidence de Waters.

38 - La recherche radiologique en première intention d'une lithiase sous-maxillaire fait appel électivement à 2 des clichés suivants Lesquels ?

- A - Occlusal antérieur.
- B - " " postérieur
- C - Maxillaire défilé
- D - Panoramique
- E - Profil antérieur strict.

- 39 - Où s'extériorise le pus d'une parotidite lithiasique ?
- A - Face interne de la joue au niveau de la 2^{ème} molaire
 - B - Plancher buccal.
 - C - Région rétro-incisive.
 - D - Région rétro-angulo-maxillaire
 - E - Trigone rétromolaire